

2 & 3 décembre 2022

Bordeaux • Hôtel Pullman



22^{èmes} Journées
d'Urgences Pédiatriques
du Sud-Ouest
Interface ville ■ hôpital



www.jupso.fr

Déformations crâniennes du nourrisson : conduite à tenir

Dr.BELLEAU Céline, pédiatre
Centre Hospitalier de la Côte Basque

PERHERIN Soazig, kinésithérapeute,
CHU Pellegrin, Bordeaux



2 & 3 décembre 2022

Bordeaux • Hôtel Pullman



22^{èmes} Journées d'Urgences Pédiatriques du Sud-Ouest

Interface ville ■ hôpital



PLAN

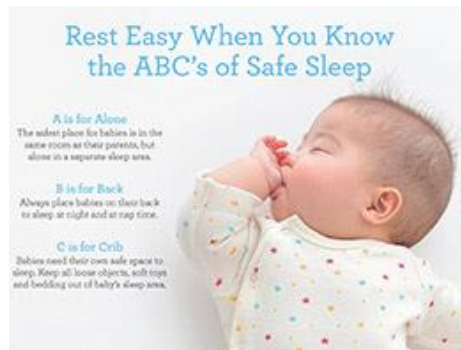1. Quizz

2. Craniosténoses

- Rappels anatomiques
- Démarche diagnostique
- Démarche thérapeutique

3. Déformation crânienne positionnelle

- Démarche diagnostique
- Démarche thérapeutique



2 & 3 décembre 2022

Bordeaux • Hôtel Pullman



22^{èmes} Journées
d'Urgences Pédiatriques
du Sud-Ouest
Interface ville ■ hôpital



www.jupso.fr

QUIZZ

Craniosténose : qu'est ce que c'est ?

2 & 3 décembre 2022

Bordeaux • Hôtel Pullman

22^{èmes} Journées d'Urgences Pédiatriques du Sud-Ouest

Interface ville ■ hôpital



www.jupso.fr

QUIZZ

Quelle suture impliquée ?

Métopique

Plagiocéphalie postérieure

Sagittale

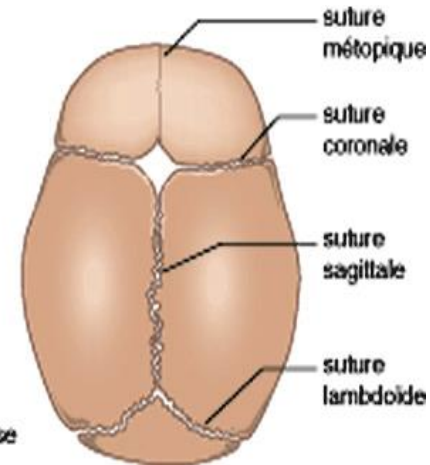
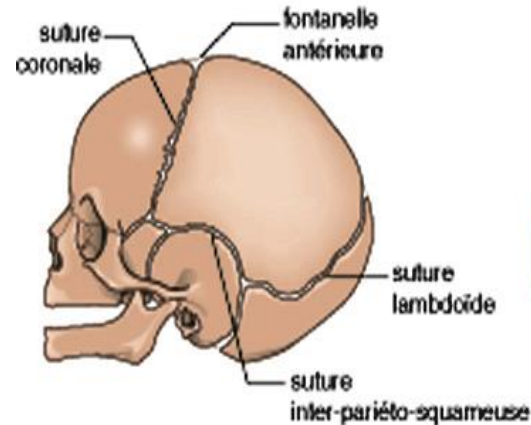
Plagiocéphalie antérieure

Coronale

Scaphocéphalie

Lambdatique

Trigonocéphalie



2 & 3 décembre 2022

Bordeaux • Hôtel Pullman

22^{èmes} Journées d'Urgences Pédiatriques du Sud-Ouest

Interface ville ■ hôpital



www.jupso.fr



QUIZZ

Quelle suture impliquée ?

Métopique

Plagiocéphalie postérieure

Sagittale

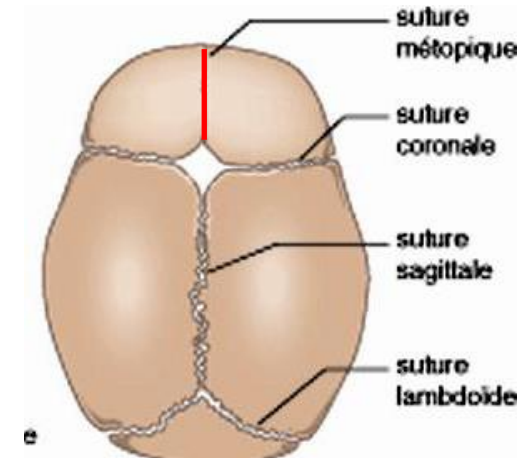
Plagiocéphalie antérieure

Coronale

Scaphocéphalie

Lambdatique

Trigonocéphalie



2 & 3 décembre 2022

Bordeaux • Hôtel Pullman

22^{èmes} Journées d'Urgences Pédiatriques du Sud-Ouest

Interface ville ■ hôpital



www.jupso.fr



QUIZZ

Quelle suture impliquée ?

Métopique

Plagiocéphalie postérieure

Sagittale

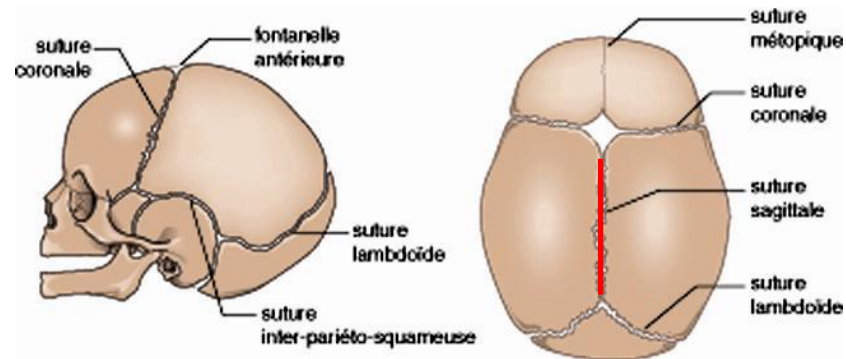
Plagiocéphalie antérieure

Coronale

Scaphocéphalie

Lambdatique

Trigonocéphalie



2 & 3 décembre 2022

Bordeaux • Hôtel Pullman

22^{èmes} Journées d'Urgences Pédiatriques du Sud-Ouest

Interface ville ■ hôpital



www.jupso.fr



QUIZZ

Quelle suture impliquée ?

Métopique

Plagiocéphalie postérieure

Sagittale

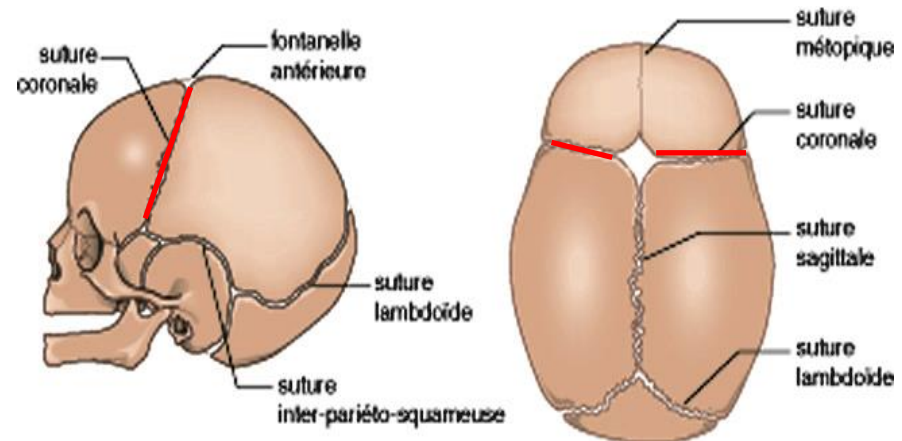
Plagiocéphalie antérieure

Coronale

Scaphocéphalie

Lambdatique

Trigonocéphalie



2 & 3 décembre 2022

Bordeaux • Hôtel Pullman

22^{èmes} Journées d'Urgences Pédiatriques du Sud-Ouest

Interface ville ■ hôpital



www.jupso.fr



QUIZZ

Quelle suture impliquée ?

Métopique

Plagiocéphalie postérieure

Sagittale

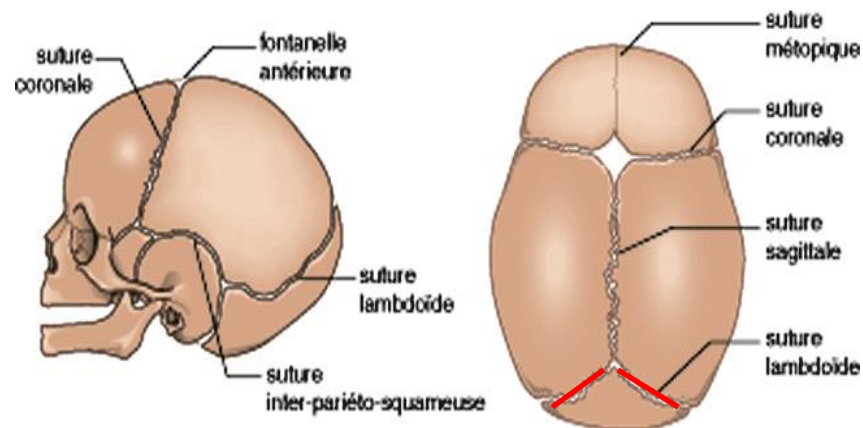
Plagiocéphalie antérieure

Coronale

Scaphocéphalie

Lambdatique

Trigonocéphalie



2 & 3 décembre 2022

Bordeaux • Hôtel Pullman



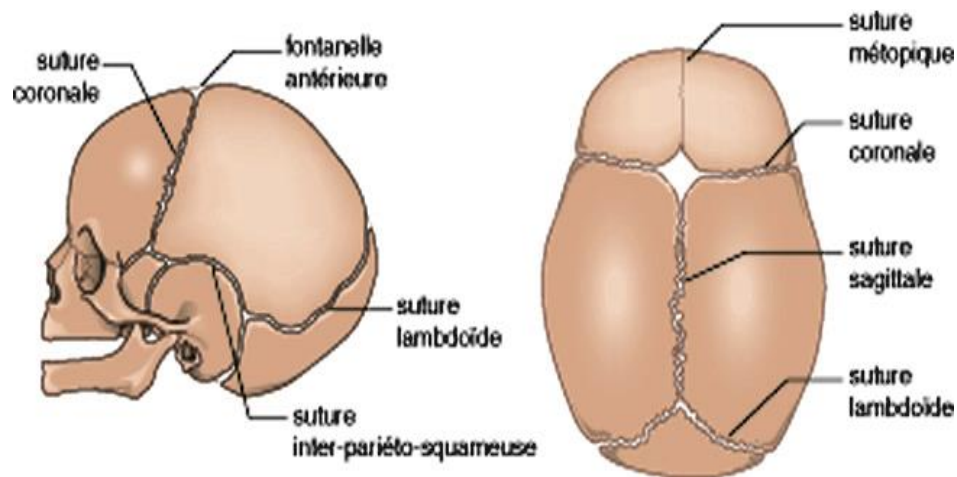
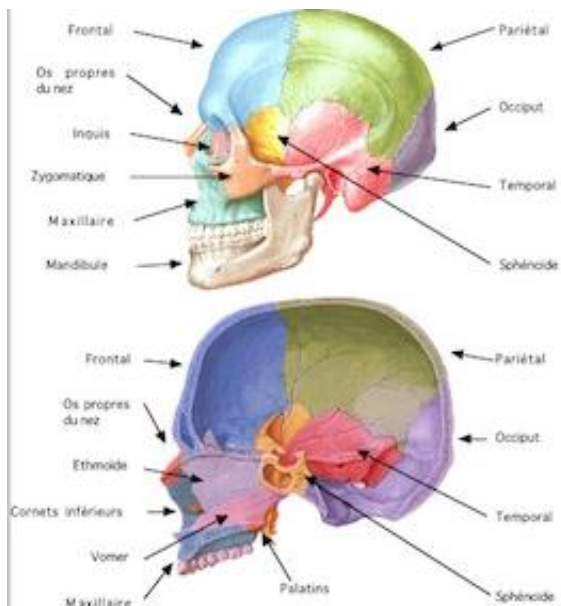
22^{èmes} Journées d'Urgences Pédiatriques du Sud-Ouest

Interface ville ■ hôpital



www.jupso.fr

RAPPELS ANATOMIQUES



2 & 3 décembre 2022

Bordeaux • Hôtel Pullman



22^{èmes} Journées d'Urgences Pédiatriques du Sud-Ouest

Interface ville ■ hôpital



www.jupso.fr

DEFINITION ET PHYSIOPATHOLOGIE

- Fusion prématurée d'une ou plusieurs sutures crâniennes pendant la vie **foétale**
- Déformation crânienne **d'aggravation progressive**
- Physiopathologie : anomalie de signal, compression locale
- Non syndromique / syndromique (FGFR, TWIST)
- Défini selon la suture atteinte
- Prévalence : **1/ 2 100** naissances en France

2 & 3 décembre 2022

Bordeaux • Hôtel Pullman



22^{èmes} Journées d'Urgences Pédiatriques du Sud-Ouest

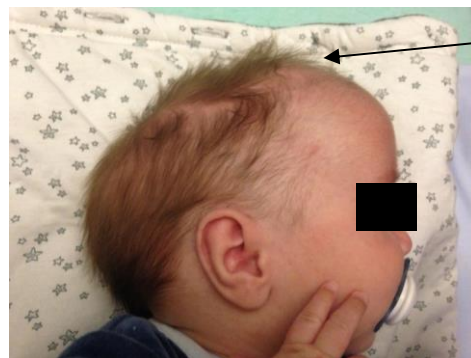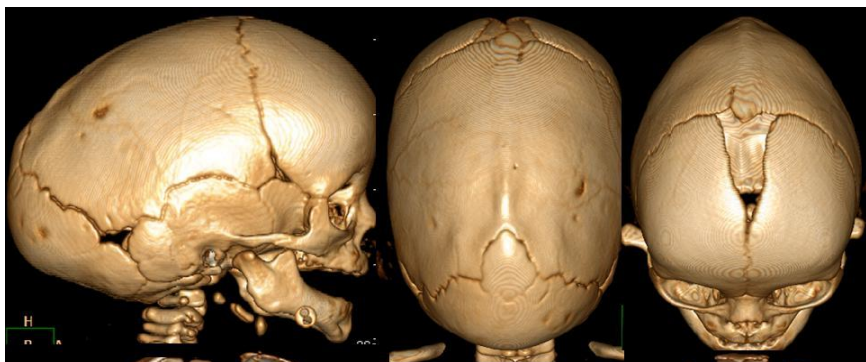Interface ville ■ hôpital



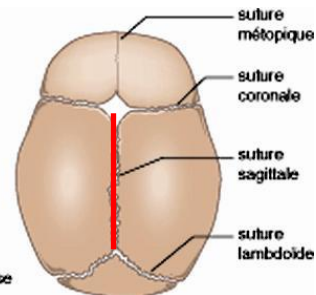
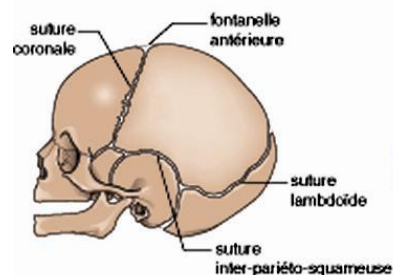
www.jupso.fr

CLASSIFICATION : Scaphocéphalie

- 50 % des craniosténoses non syndromiques
- Prévalence : 1/5 000
- Sex ratio 3,5 : 1
- Jumeaux dizygotes



Synostose
sagittale



2 & 3 décembre 2022

Bordeaux • Hôtel Pullman

22^{èmes} Journées d'Urgences Pédiatriques du Sud-Ouest

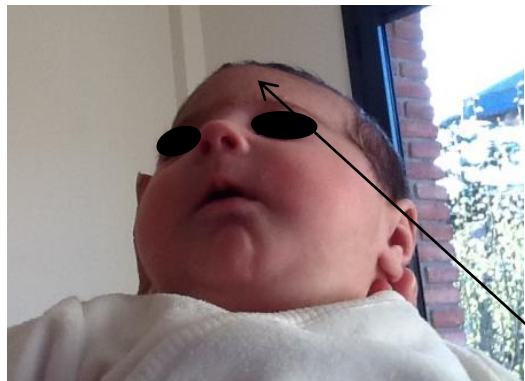Interface ville ■ hôpital



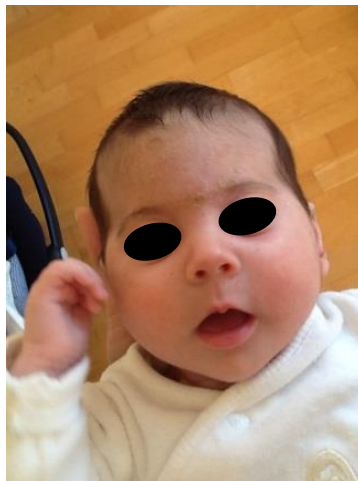www.jupso.fr

CLASSIFICATION: Trigonocéphalie

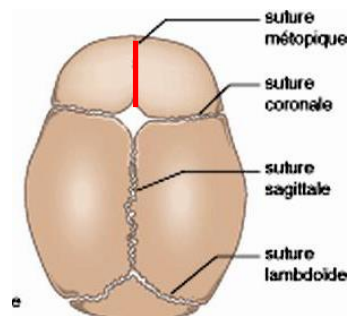
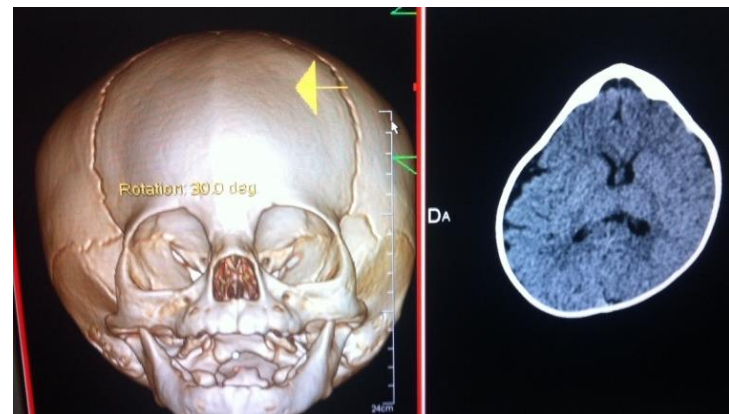
- 20 % des craniosténoses non syndromiques
- Prévalence : 1/15 000
- Sex ratio 3,3 : 1
- Jumeaux dizygotes



Synostose
métopique



Hypotélorisme



2 & 3 décembre 2022

Bordeaux • Hôtel Pullman

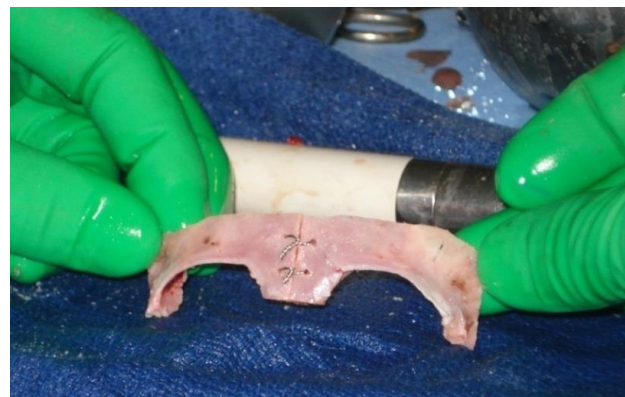
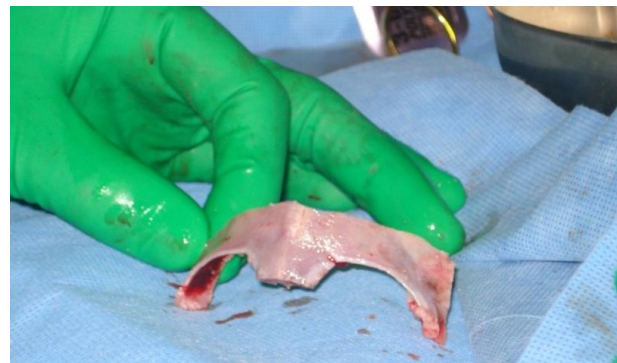
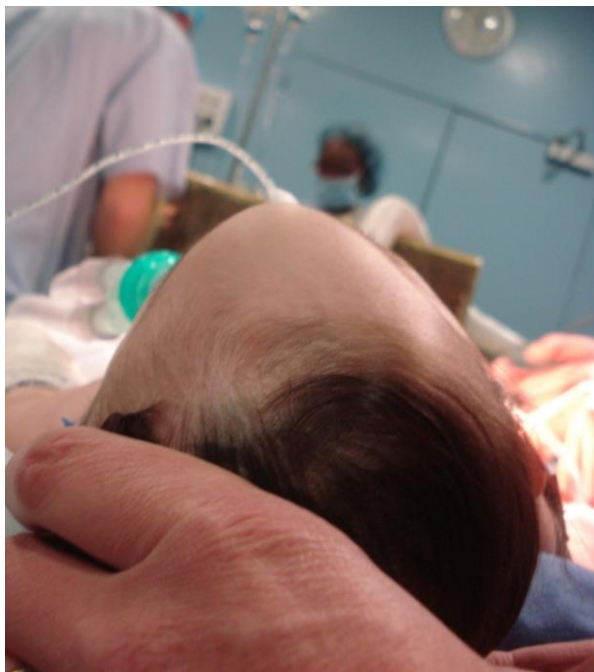22^{èmes} Journées d'Urgences Pédiatriques du Sud-Ouest

Interface ville ■ hôpital



TRIGONOCEPHALIE



2 & 3 décembre 2022

Bordeaux • Hôtel Pullman



22^{èmes} Journées d'Urgences Pédiatriques du Sud-Ouest

Interface ville ■ hôpital



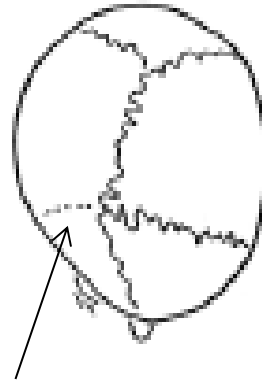
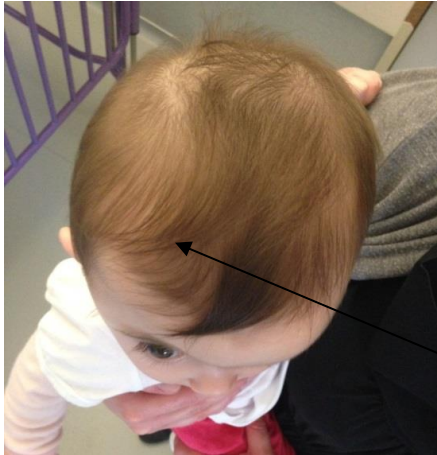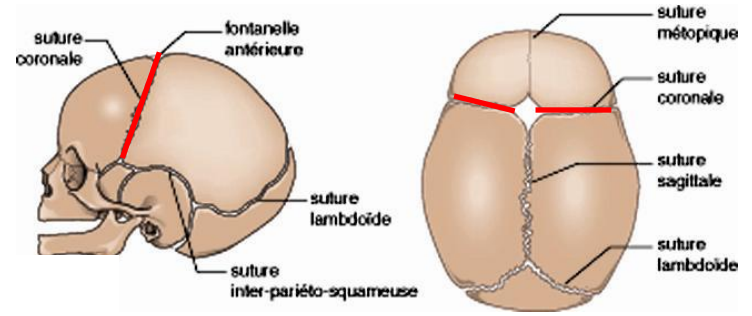
www.jupso.fr

PLAGIOCEPHALIE ANTERIEURE

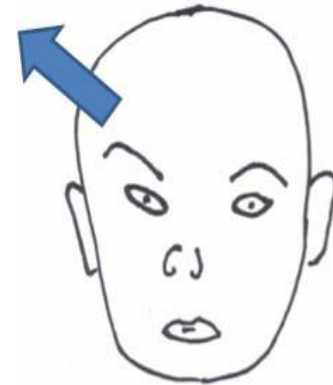
15 % des craniosténoses non syndromiques

Sex ratio 1: 2

Formes familiales : 14,8 %



Synostose coronale droite



2 & 3 décembre 2022

Bordeaux • Hôtel Pullman



22^{èmes} Journées
d'Urgences Pédiatriques
du Sud-Ouest
Interface ville ■ hôpital



Démarche diagnostique

✓ Clinique :

Déformation crânienne, asymétrie faciale, crête osseuse
HTIC, signes ophtalmologiques : tardifs
PC normal ou augmenté (scaphocéphalie)

✓ Paraclinique :

Radiographie des os du crâne : peut être faussement normale
TDM cérébrale : avec reconstructions 3D en pré opératoire
Echographie de suture

2 & 3 décembre 2022

Bordeaux • Hôtel Pullman



22^{èmes} Journées d'Urgences Pédiatriques du Sud-Ouest

Interface ville ■ hôpital



www.jupso.fr

Démarche diagnostique

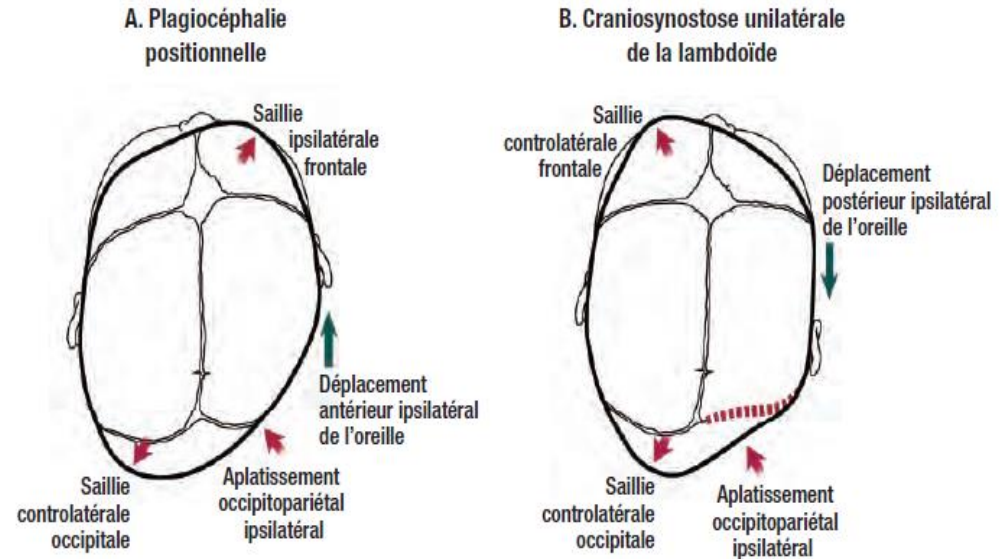
✓ Population à risque :

- Antécédent familial
- Anomalie anténatale échographique (dolichocéphalie)
- Gémellité, macrosomie
- Accouchement difficile

✓ Diagnostic différentiel :

- Plagiocéphalie postérieure positionnelle

Caractéristiques de la plagiocéphalie positionnelle et de la craniosynostose unilatérale de la lambdoïde



2 & 3 décembre 2022

Bordeaux • Hôtel Pullman



22^{èmes} Journées
d'Urgences Pédiatriques
du Sud-Ouest
Interface ville ■ hôpital



Démarche diagnostique

- Accouchement difficile et déformation crânienne : cause ou conséquence ?
- Dolichocéphalie anténatale : scaphocéphalie ?
- Ne pas être rassuré par une courbe de PC normale
- Déformation qui ne s'améliore pas
- Adresser précocement l'enfant vers un neurochirurgien
- Attention aux examens faussement rassurants

2 & 3 décembre 2022

Bordeaux • Hôtel Pullman



22^{èmes} Journées d'Urgences Pédiatriques du Sud-Ouest

Interface ville ■ hôpital



www.jupso.fr

COMPLICATIONS ET TRAITEMENT

✓ Complications en l'absence de traitement:

- Esthétique : processus dynamique, aggravation, retentissement psychologique.
- Hypertension intracrânienne : 10%, entre 3 et 8 ans
- Ophtalmologiques : strabisme, œdème papillaire
- Retentissement cognitif.

✓ Traitement :

- Chirurgical, précoce
- Bons résultats fonctionnels et esthétiques

2 & 3 décembre 2022

Bordeaux • Hôtel Pullman



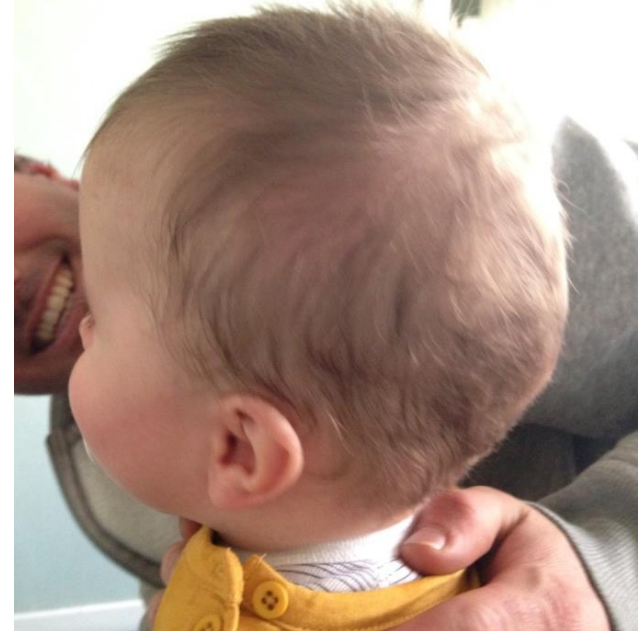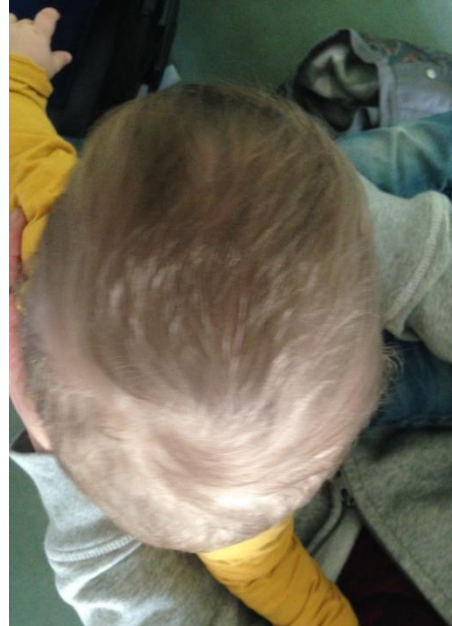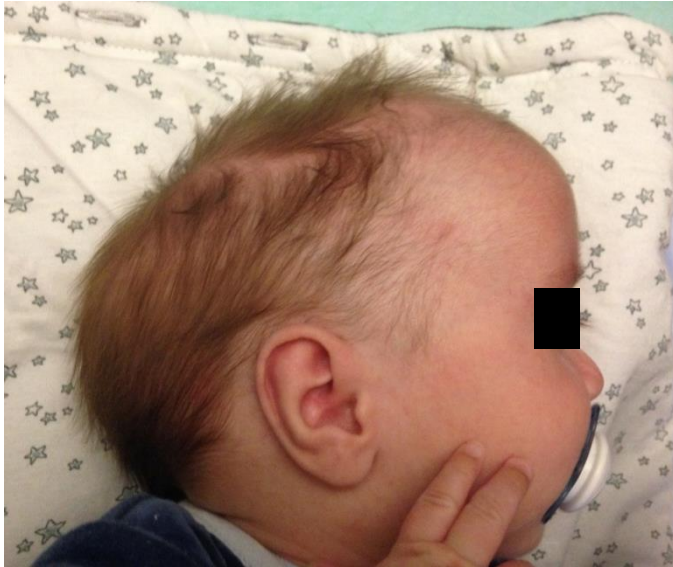22^{èmes} Journées d'Urgences Pédiatriques du Sud-Ouest

Interface ville ■ hôpital



www.jupso.fr

SCAPHOCEPHALIE : Pré et post opératoire



2 & 3 décembre 2022

Bordeaux • Hôtel Pullman



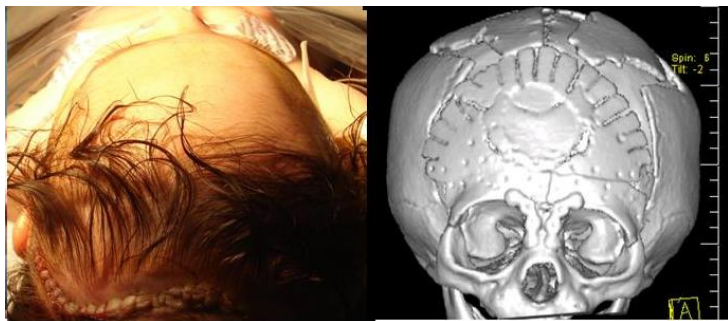
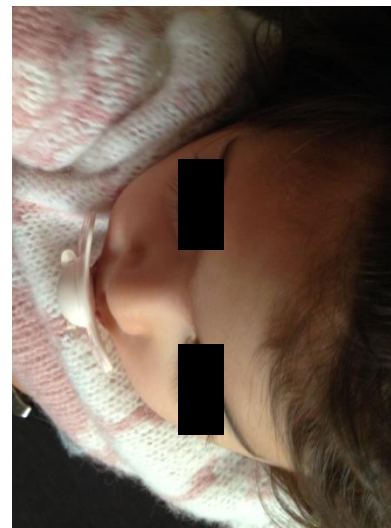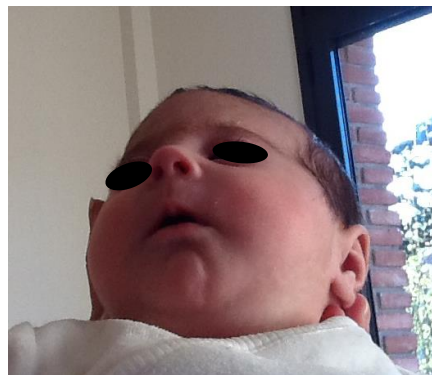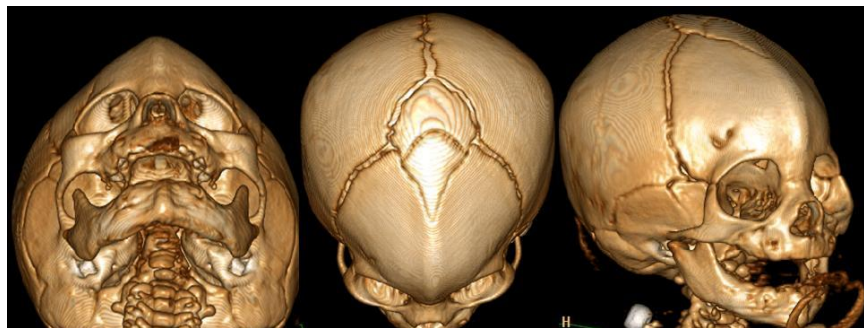22^{èmes} Journées d'Urgences Pédiatriques du Sud-Ouest

Interface ville ■ hôpital



www.jupso.fr

TRIGONOCEPHALIE : Pré et post opératoire



2 & 3 décembre 2022

Bordeaux • Hôtel Pullman

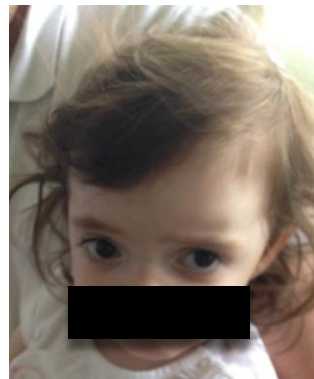
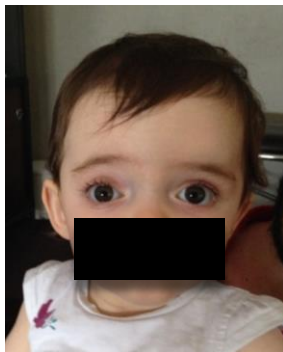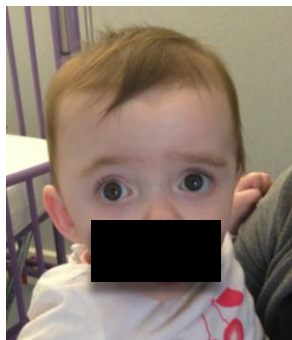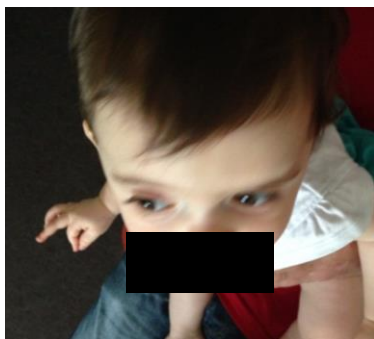


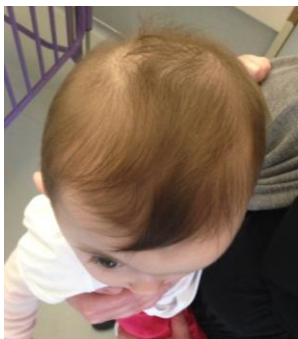22^{èmes} Journées d'Urgences Pédiatriques du Sud-Ouest

Interface ville ■ hôpital



PLAGIOCEPHALIE ANTERIEURE : Pré et post opératoire



2 & 3 décembre 2022

Bordeaux • Hôtel Pullman



22^{èmes} Journées d'Urgences Pédiatriques du Sud-Ouest

Interface ville ■ hôpital



www.jupso.fr

DEFORMATION CRANIENNE POSITIONNELLE

✓ **Définition** : Déformation osseuse de la voûte crânienne d'**origine mécanique** formant un méplat asymétrique sur la partie postérieure du crâne.

Contrairement aux craniosténoses, les sutures ne sont pas fusionnées.

✓ **Prévalence** : Pic vers 4 mois de vie touchant de 20 à 40% des nourrissons
Régression 3 à 10% des nourrissons à 2 ans.

2 & 3 décembre 2022

Bordeaux • Hôtel Pullman



22^{èmes} Journées d'Urgences Pédiatriques du Sud-Ouest

Interface ville ■ hôpital



www.jupso.fr

DEFORMATION CRANIENNE POSITIONNELLE

✓ Facteurs de risque :

Obstétricaux (primiparité, grossesse gémellaire)

Facteurs limitant la mobilité spontanée du nourrisson : un appui prolongé sera à l'origine de la déformation de la voûte crânienne.

Facteurs intrinsèques : **torticolis congénital**, **attitude préférentielle**, troubles du tonus

Facteurs extrinsèques : contention avec du matériel de puériculture, entrave à la motricité libre

✓ Rappel :

- **Torticolis musculaire congénital** : A la naissance, rétraction du muscle SCM, mobilité cervicale passive limitée.
- **Attitude préférentielle** : Développée après la naissance, pas de limitation de mobilité cervicale.

2 & 3 décembre 2022

Bordeaux • Hôtel Pullman



22^{èmes} Journées d'Urgences Pédiatriques du Sud-Ouest

Interface ville ■ hôpital



www.jupso.fr

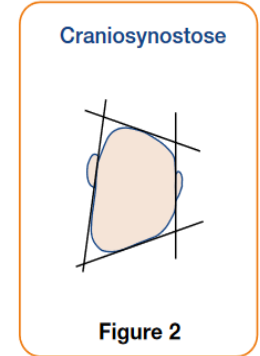
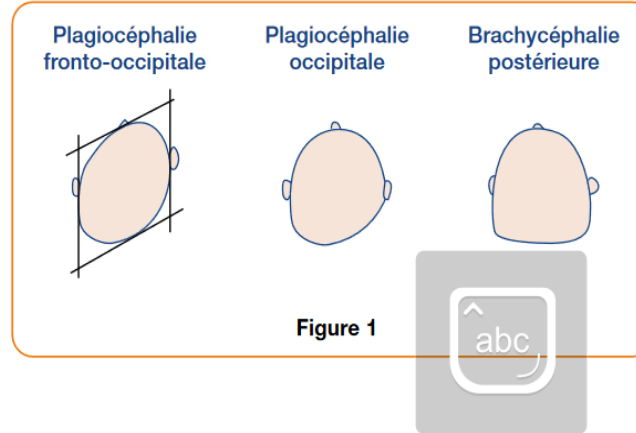
DEFORMATION CRANIENNE POSITIONNELLE

✓ Classification :

Plagiocéphalie fronto-occipitale

Plagiocéphalie occipitale

Brachycéphalie positionnelle



2 & 3 décembre 2022

Bordeaux • Hôtel Pullman



22^{èmes} Journées d'Urgences Pédiatriques du Sud-Ouest

Interface ville ■ hôpital



DEFORMATION CRANIENNE POSITIONNELLE

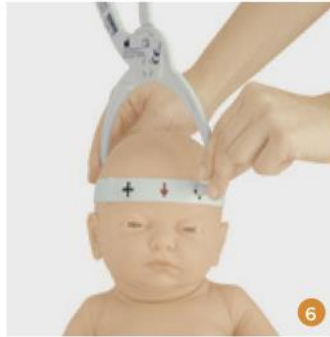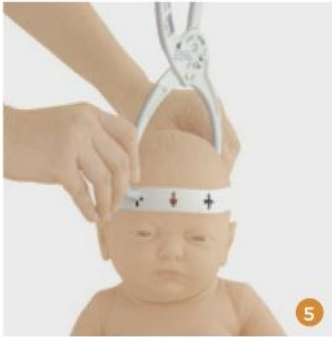- ✓ **Examen clinique :**
 - **Observation de la déformation crânienne**, asymétrie faciale, palpation des sutures
 - **Mesures crâniennes avec un craniomètre** : ODD, CVAI, IC montrant la sévérité de la déformation
- **Recherche des facteurs favorisant l'hypomobilité :**
 - retard des acquisitions motrices
 - limitation de la mobilité cervicale
 - torticolis musculaire
 - attitude préférentielle
- **Observation du schéma postural du nourrisson :**
 - plagiocéphalie gauche/ rotation gauche et inclinaison latérale droite cervicale/ attitude posturale en virgule à droite/ schéma souvent en extension



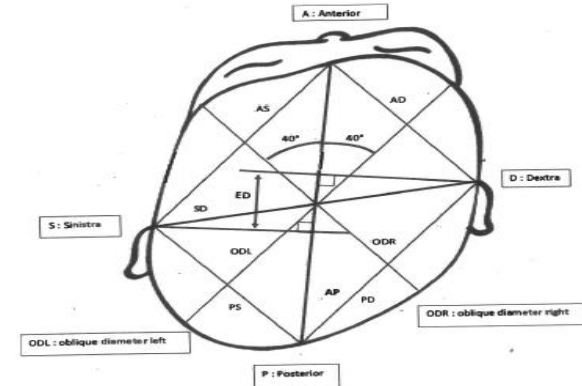
Jean Ducourneau



DEFORMATION CRANIENNE POSITIONNELLE



Mesures de plagiocéphalométrie



Différence de diamètre oblique : $ODD = \text{oblique longue} - \text{oblique courte}$

Cranial Vault Asymetry index : $CVAI = (\text{oblique longue} - \text{oblique courte}) / \text{oblique courte} \times 100$

Indice crânien : $IC = (\text{distance oreilles} / \text{longueur antéropost}) \times 100$

		Valeurs normales		Valeurs normales
AP	Antéro-postérieur		AS	Nez oreille gauche
SD	Oreille droite/gauche		AD	Nez oreille droite
ED	Décalage frontal oreilles	0	PS	Postérieure oreille gauche
ODL	Oblique droite		PD	Postérieure oreille droite
ODR	Oblique gauche	ODL=ODR	ASAD	$ASAD = AS - AD$
			PDPS	$PDPS = PD - PS$
				Norme = 0
				Norme = 0

2 & 3 décembre 2022

Bordeaux • Hôtel Pullman



22^{èmes} Journées
d'Urgences Pédiatriques
du Sud-Ouest
Interface ville ■ hôpital



www.jupso.fr

DEFORMATION CRANIENNE POSITIONNELLE

✓ Conduite à tenir :

Mesures spécifiques de positionnement

Kinésithérapie

Surveillance mensuelle

Traitement des facteurs favorisant l'hypomobilité

Le port d'une orthèse crânienne n'a jamais fait ses preuves, en outre coût démesuré.

Si pas d'amélioration après 6 mois de prise en charge et déformation sévère : **avis neurochirurgical**



22^{èmes} Journées d'Urgences Pédiatriques du Sud-Ouest

Interface ville ■ hôpital



www.jupso.fr

Déformation / Asymétrie postérieure du crâne du nourrisson



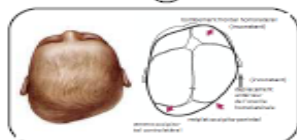
1 Eliminer une **CRANIOSTENOSE**

Dès la naissance
Suture/ Bourrelet palpable
Asymétrie faciale et orbite
Le PC reste normal

PLAGIOCEPHALIE positionnelle

Consultation
neurochirurgicale
(Dr. Gimbert, CHU
Bordeaux)

2 Rechercher les facteurs favorisant l'hypomobilité



Hypotonie / Retard de développement

Déficit sensoriel

3 Rechercher une limitation de mobilité cervicale

Torticollis musculaire ?

Côté préférentiel? (peuque traçours)

+Kiné (20 séances 3 à 4/semaine)

Régression dans 90% des cas en plusieurs mois
À continuer jusqu'à normalisation de la mobilité
Quincares d'étrétement pour les parents

Mesures spécifiques de positionnement
avec stimulation du côté sain

Discuter la kiné associée et - échec et/ou - déformation sévère

Mesures de positionnement = **TOUJOURS +++ et PRECOCES**

Nous conseillons de voir les enfants tous les mois pour surveiller l'évolution et redonner les recommandations aux parents

Aucune amélioration ?

Après 2 mois de ttt

Amélioration ?

Réexaminer l'enfant
Diagnostic
Facteur favorisants ?
Limitation mobilité ?

+ Insister sur le positionnement

Continuer les mesures
Jusqu'à disparition
ou jusqu'à 6 mois au moins

Ostéopathie ?

Pas de preuve d'efficacité des manipulations
Décision parentale
Reste sous la responsabilité
juridique du Médecin

Après l'âge de 6 mois, si plagiocephalie sévère en échec

Avise Neurochirurgical Dr E Gimbert: 05 56 79 55 43

Discussion du casque (Indication extrêmement limitée)

Après 12-18 mois

Plus de remodelage possible
Chirurgie non indiquée (risques opératoires > bénéfices)



2 & 3 décembre 2022

Bordeaux • Hôtel Pullman



22^{èmes} Journées d'Urgences Pédiatriques du Sud-Ouest

Interface ville ■ hôpital



www.jupso.fr

Merci pour votre attention