19ièmes Journées des urgences pédiatriques du Sud Ouest

Bordeaux 30 novembre 2018

UNIVERSITÉ PARIS DESCARTES

MEMBRE DE USPC Université Sorbonne Paris Cité

Necker ENFANTS MALADES HÔPITAL UNIVERSITAIRE

Boit mal

- PN 3130, écho anté natales normales, J17, boit mal depuis 2 jours, prend 12gr/j depuis 4 jours, polypnée, tirage, balancement, saturation 99%, FC 160 bpm, hémodynamique périph normales, AH=AF, SS 4/6, ECG normal

- Quel examen ?

Quelle interprétation ? Quelle hypothèse ? Quel examen ?

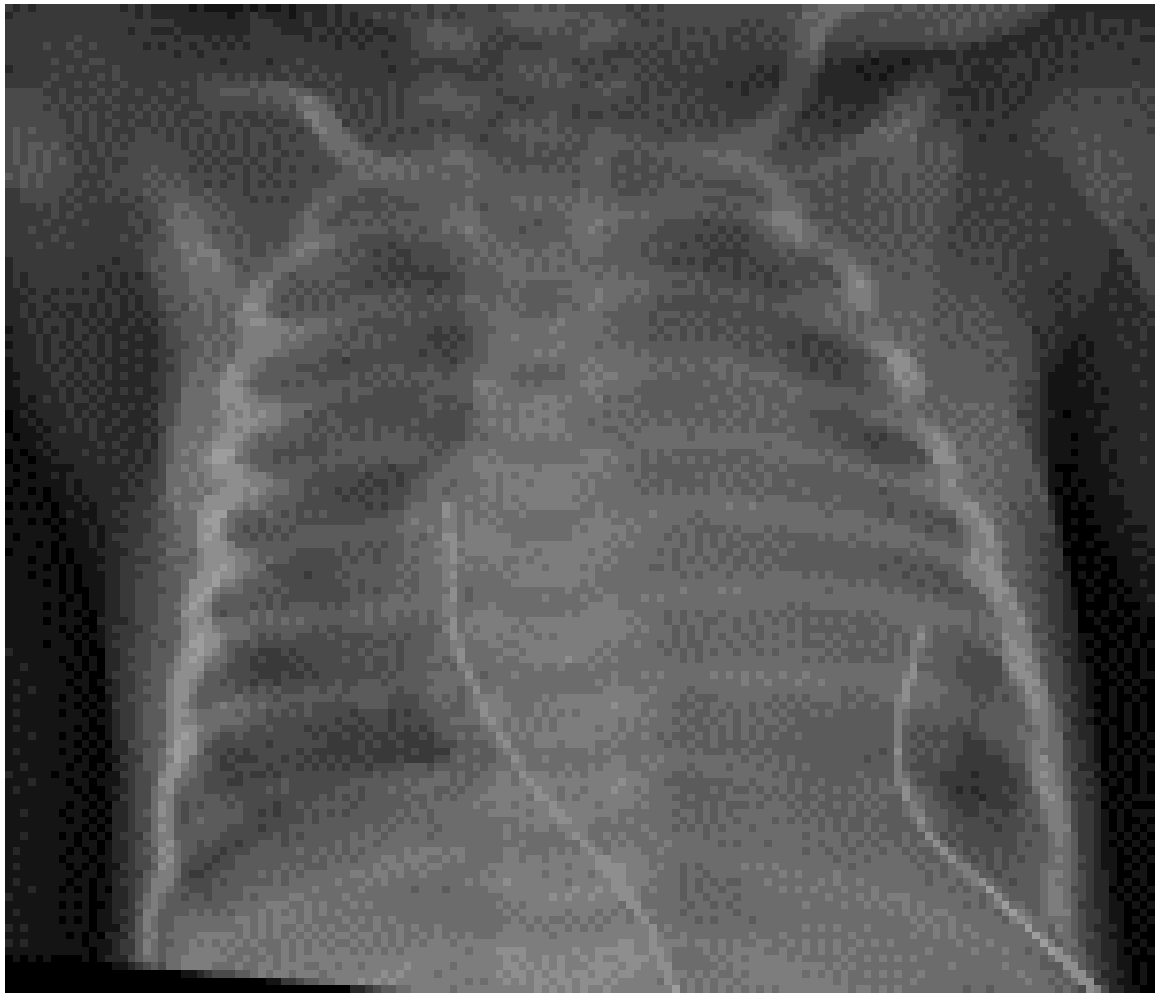

Échocardiographie
CIV, FO perméable, shunt G D

- Naissance 38 SA + 5; PN 3090 gr

Au sein, s'essouffle, transpire, cyanose des lèvres

CS à J35: poids 3410 gr. Dénutri, VAS libres, FR 45 cycles/min, MV symétrique, pas de signe de lutte; FC 145 bpm,

TRC immédiat, AF = AH,

pas de foie ni de turgescence jugulaire,

pas de souffle entendu. Discrète cyanose, Quelle interprétation de la radiographie de thorax?

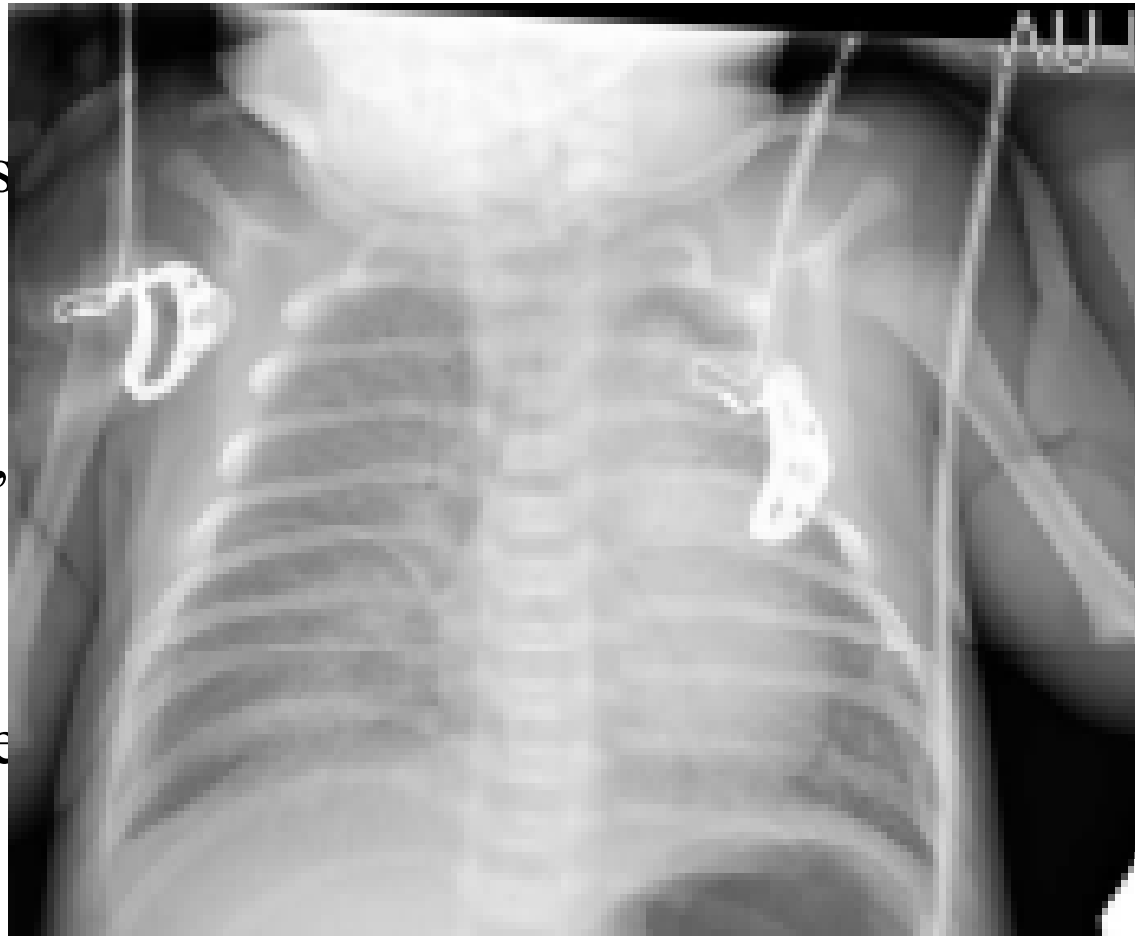

Cyanose
Vascularisation pulmonaire normale ou augmentée

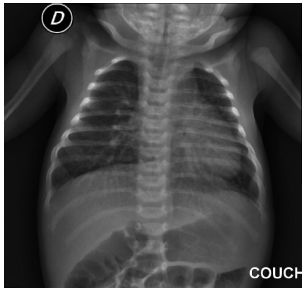

- Transposition des gros vaisseaux
- Ventricule droit à double issue
- Tronc artériel commun (shunt bi directionnel)
- Retour veineux pulmonaire total bloqué

Les obstacles sur la voie droite
Réduction de la vascularisation pulmonaire

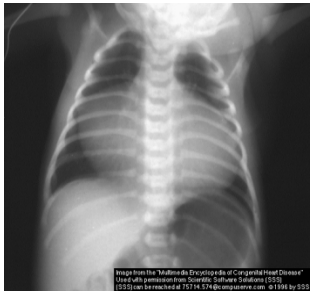

- Le nouveau né
  - Atrésie tricuspide +/- hypoplasie VD (gros foie)
  - Maladie d'Ebstein (très gros cœur, gros foie)
  - Atrésie valvulaire pulmonaire sans ou avec CIV
  - Sténose valvulaire pulmonaire sans ou avec CIV
  - Sténose supra valvulaire pulmonaire

- Nouveau né ou nourrisson
  - Sténose valvulaire, supra valvulaire pulmonaire +/-
  - Tétralogie de Fallot (cœur radiologique en sabot, arc moyen creux)

Epidémiologie

Khoshnood B et al. Prevalence, timing of diagnosis and mortality of newborns with congenital heart defects: population based study. Heart 2012

- Incidence 7 – 10 / 1000 naissances vivantes
- Diagnostic anté natal 40% des cardiopathies
- Epidémiologie des cardiopathies congénitales EPICARD
  - Mai 2005 – avril 2008
  - 317.500 grossesses 2867 cardiopathies (2348 82% naissant vivant)
  - 71% isolées, 14% associées à une anomalie chromosomique, 15% avec des anomalies d'autres systèmes sans anomalie chromosomique (20% syndrome génétique identifié)

Judge P, Meckler G. Congenital heart disease in pediatric patients: recognizing the undiagnosed and managing complications in the ED. Pediatr Emerg Med Pract 2016

Figure 1. Timing And Presentation Of Congenital Heart Defects

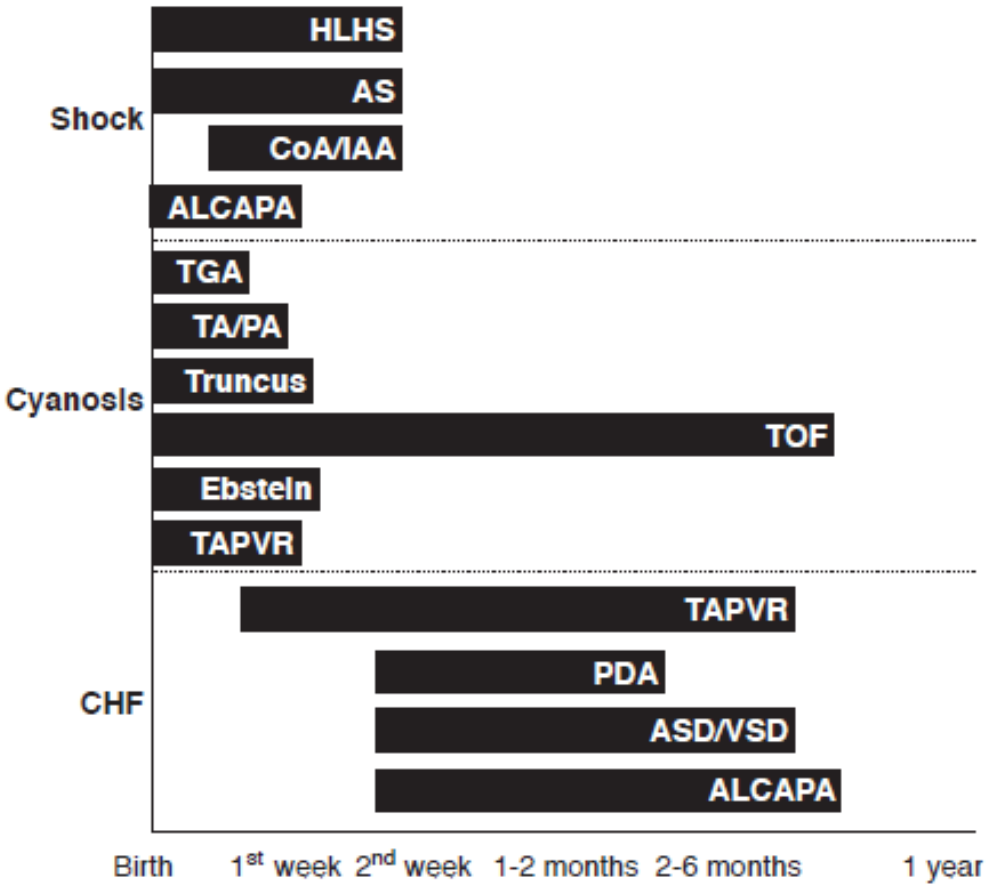

Abbreviations: ALCAPA, anomalous left coronary artery from the pulmonary artery; AS, aortic stenosis; ASD, atrial septal defect; CoA, coarctation of the aorta; HLHS hypoplastic left heart syndrome; IAA, interrupted aortic arch; PA, pulmonary atresia; PDA, patent ductus arteriosus; TA, tricuspid atresia; TAPVR, total anomalous pulmonary venous return; TGA, transposition of the great arteries; TOF, tetralogy of Fallot; truncus, truncus arteriosus; VSD, ventricular septal defect.

Vomissements

- Né le 3/4/18 à terme eutrophique
- Au sein exclusif jusqu'à 5 mois
- Vacciné selon calendrier
- A B C normaux
- Régurgite de manière

intermittente, vomissements
à partir de 5 mois et demi

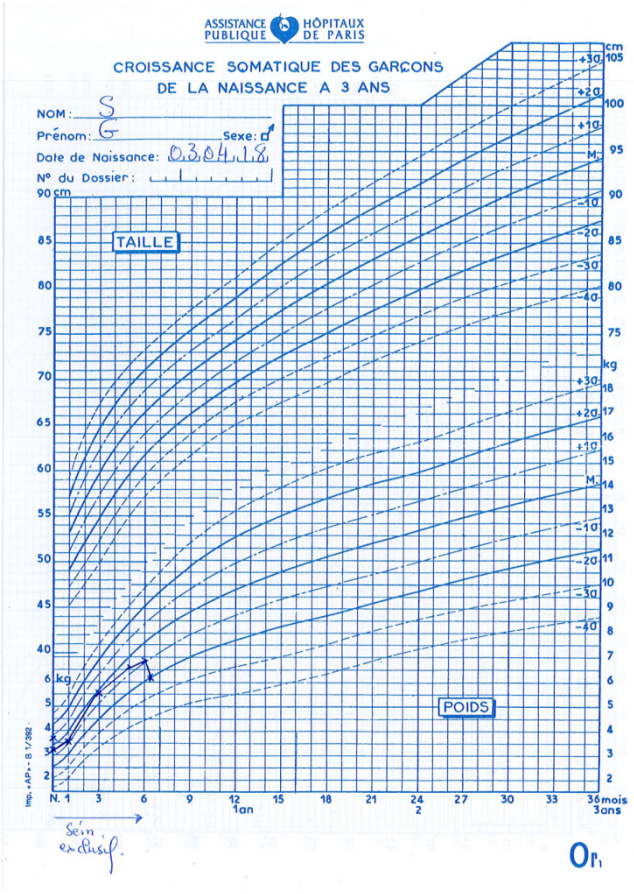

- Ralentissement de la croissance pondérale puis vomissements pluri quotidiens et perte de poids
- Quelle(s) hypothèse(s) ?

- Suspicion APLV à 6 mois mais Néocate sans effet
- Quelle(s) hypothèse(s) ? Quel examen ?

- Echographie abdominale dite normale (clichés non disponibles)
- Quelle hypothèse(s) ? Quel examen ?

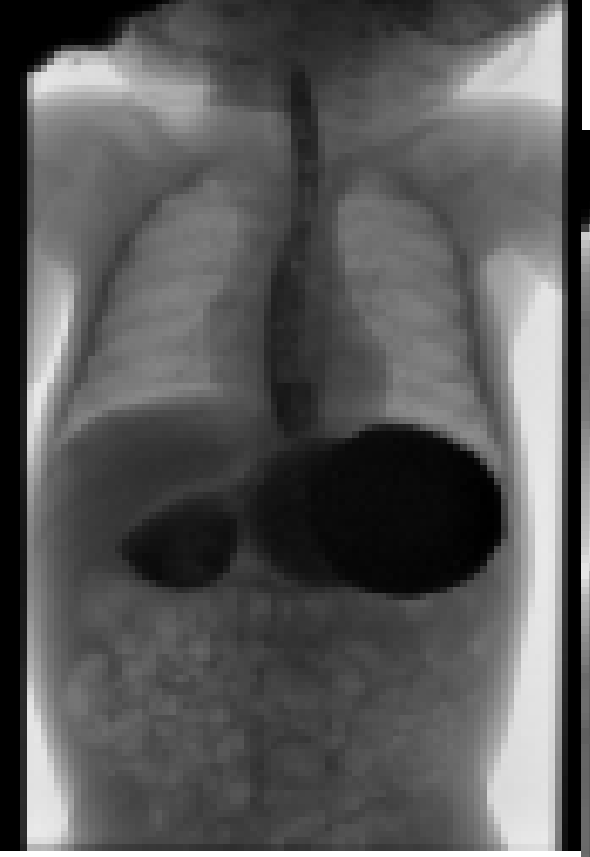

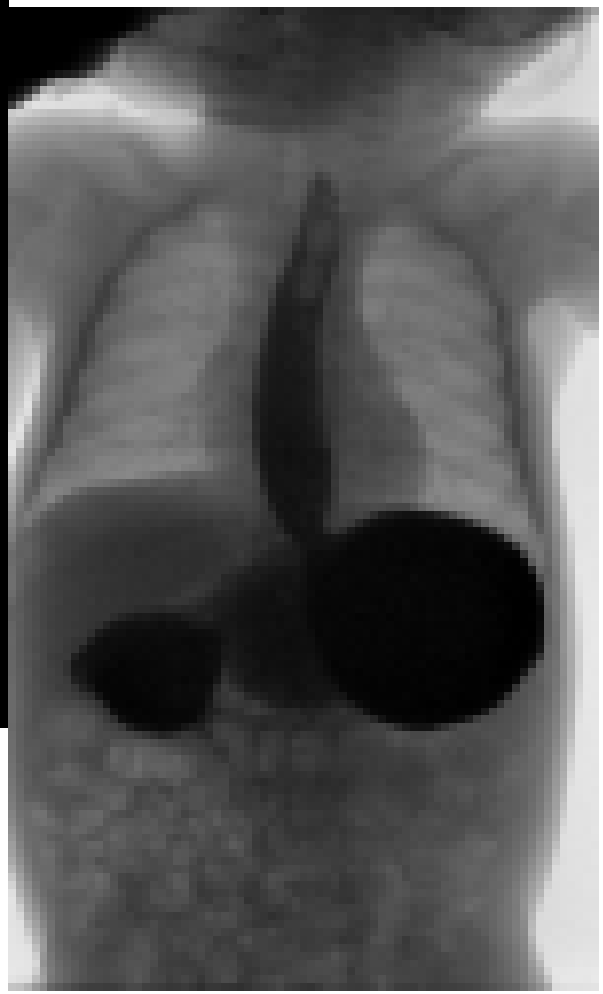

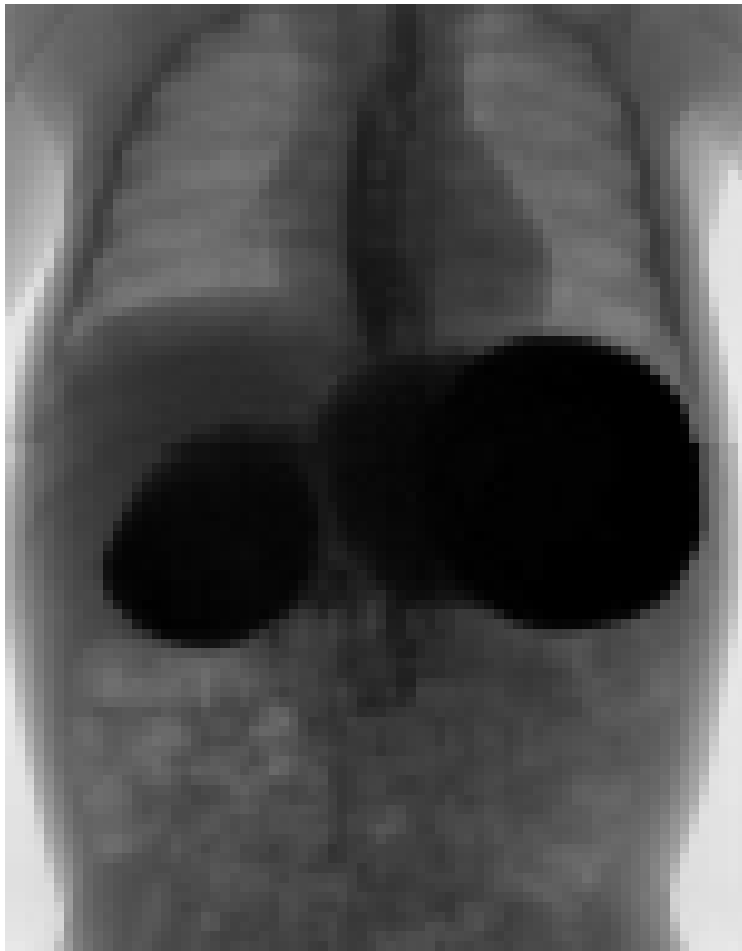

- TOGD

Boiterie

- 3 ans sans antécédents
- boiterie du membre inférieur gauche datant de 4 semaines, apparue au décours d'une chute et une douleur du poignet gauche. Les articulations (rachis, sacro iliaques, hanches, genoux, chevilles comme poignets) sont indolores des deux côtés. Il est apyrétique. Vous avez du mal à déterminer un point douloureux précis. Des radiographies ont déjà été réalisées.

Interprétation ?

Quel(s) autre(s) examen(s)

Quel diagnostic ?

Fratrie N = 4

A Evolution Calcémie

B Evolution 25 OH D

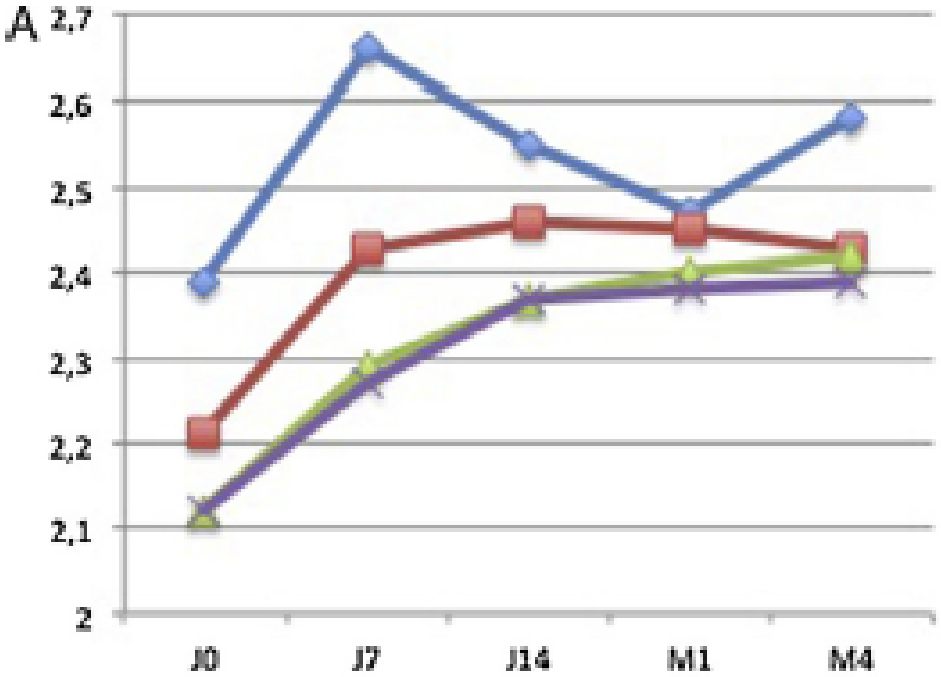

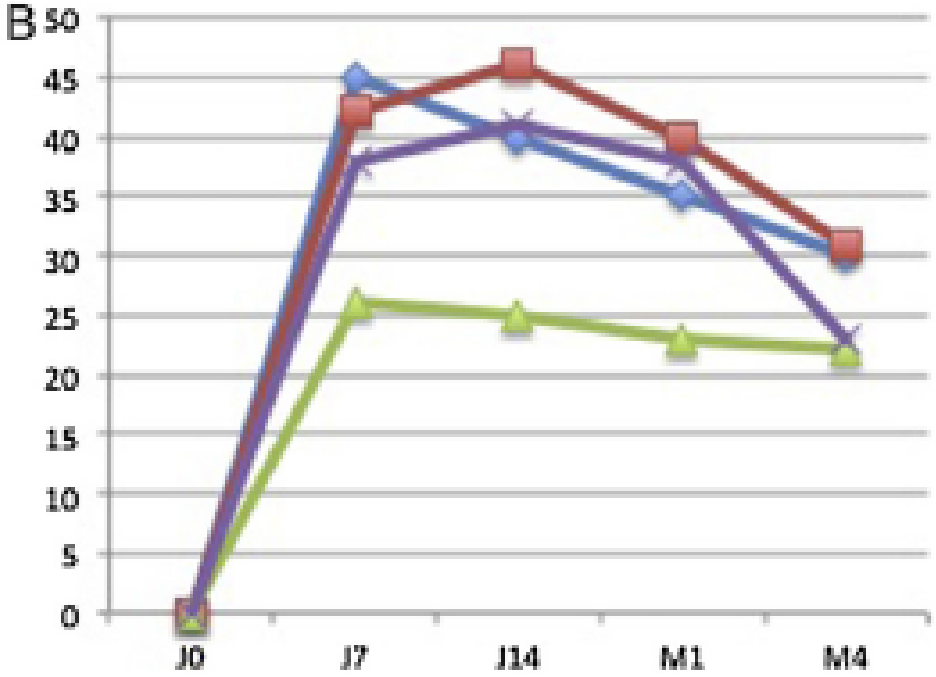

Rachitisme. Pas à pas de la SFP

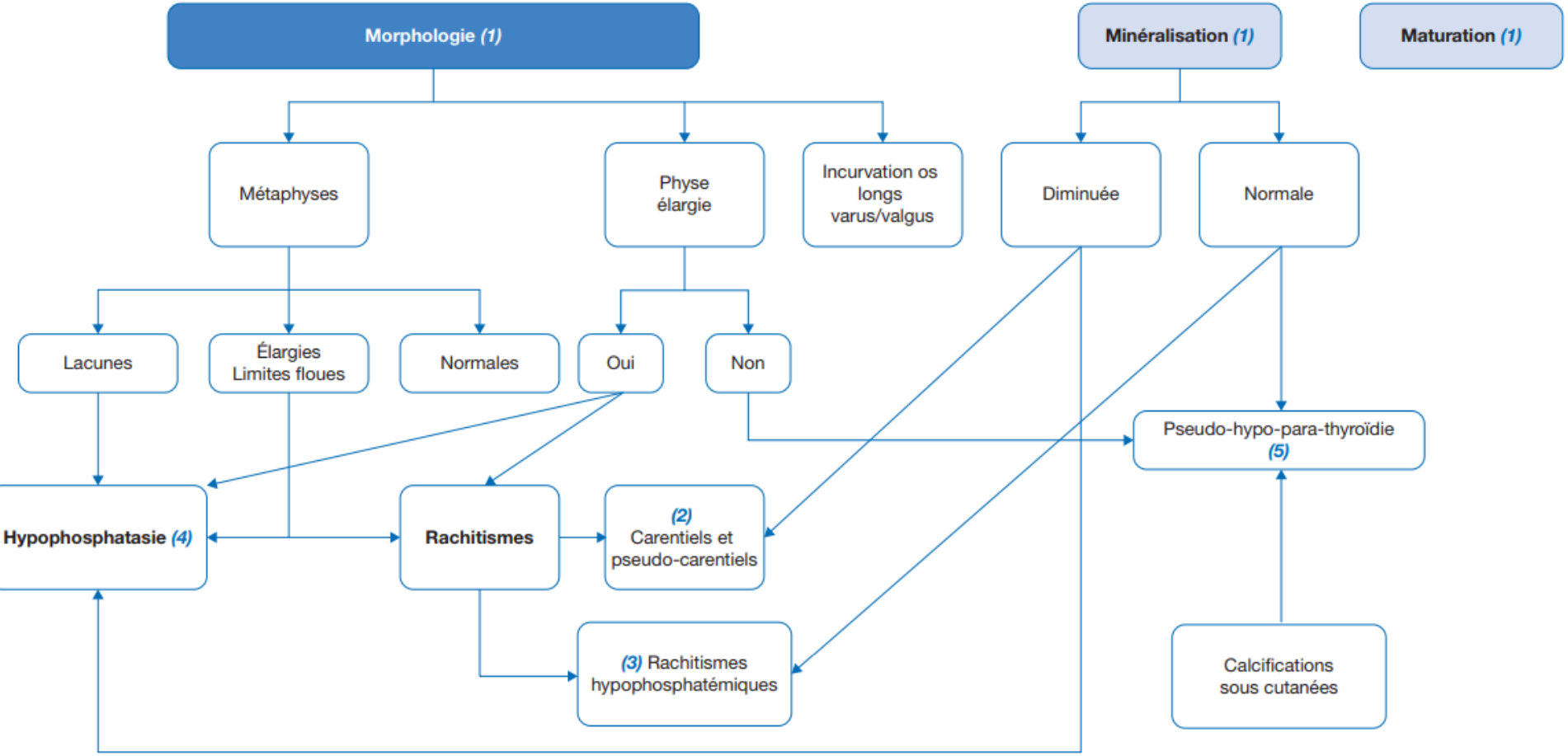

- Munns CF, Shaw N, Kiely M et al. Global Consensus Recommendations on Prevention and Management of Nutritional Rickets. J Clin Endocrinol Metab 2016;101:394-415.
- Lienhardt A. La supplémentation en vitamine D, quand et comment ? In Linglart, J Bachetta. Pathologie phosphocalcique et osseuse de l'enfant. Doin, Paris, 2016.
- Tarbé de Saint Hardouin AL, et al. Rickets from vitamin D deficiency and family deficiency. Presse Med 2017;46(12 Pt 1):1226-31.
- V. Merzoug, C. Adamsbaum Service de radiologie pédiatrique, hôpital de Bicêtre. Le Kremlin Bicêtre http://pap-pediatrie.fr/search/results/rachitisme

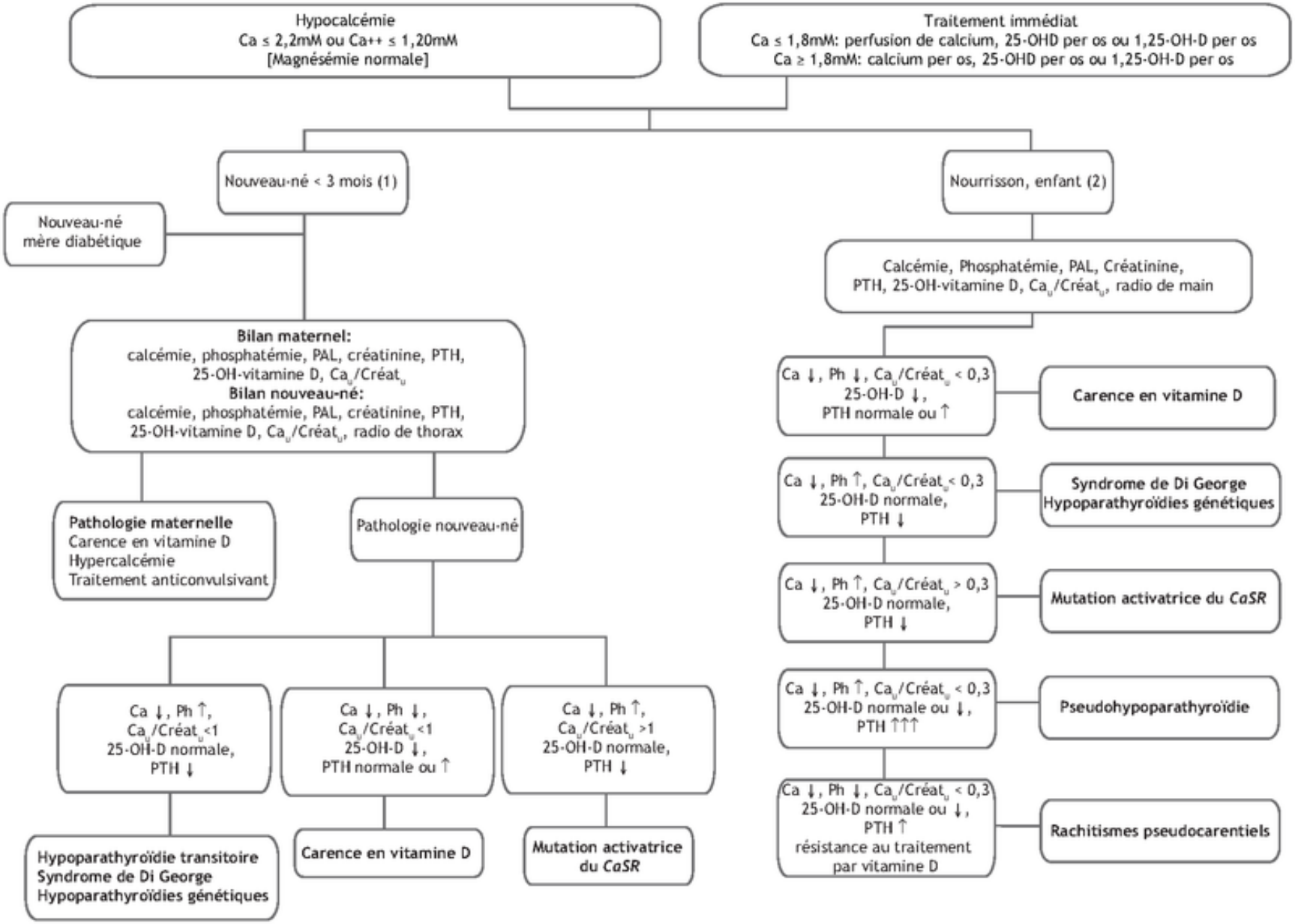

© Elsevier Masson SAS. Tous droits réservés. Avec le soutien institutionnel de Blédina

Pâleur à 2 mois

- *« Qui donc a pu donner cette flaccidité, cette **pâleur** à des joues dont la peau tendue comme celle d ’un tambour crevait de bonne grosse santé des gens sans souci? »*

  - *Ursule Mirouët _ Honoré de Balzac*

Pâle depuis la naissance

- T°= 36,9°C P= 4590 gr
- Conscient, souriant, pâle
- Allaitement maternel exclusif:
  - mère mange peu de viande, fatiguée
  - faisait de bonnes tétées, diminution depuis 3 semaines
  - 40g/j le 1er mois, 20-25g/j le 2ème mois
- FR 28/min, pas de signe de lutte, FC 124/min, TRC<2s, hémodynamiques centrale et périphérique normales
- Abdomen plat, souple, pas de HSMG, pas d'ictère
- Glasgow: 15, Fontanelle antérieure normale, PC: 40cm, gesticulation harmonieuse des 4 membres
- Le reste RAS

A. Hypothèses diagnostiques?

B. Examen(s) complémentaire(s)?

Pâleur 2 mois

- NFS
- Bilan d'hémolyse: Haptoglobine, LDH, Bilirubine
- Bilan martial: Fer sérique, Ferritine
- Coombs
- Frottis sur lame

- GB: 6500/mm^3 PNN: 1000/mm^3
  Eosinophiles: 500/mm^3 Basophiles: 100 /mm^3
  Lymphocytes: 4500/mm^3 Monocytes: 400 /mm^3

- **Hb: 6g/dL VGM: 73fL (N:74-91) Réticulocytes: 167.000 /mm^3**

- LDH: 283U/L (N:170-450) Hapto: 0,25g/L (N:0,28-0,64) Bili T/C: 17/11µM
- Coombs NEGATIF
- Fer: 11µmol/L (N:5-26) Ferritine: 260µg/L (N:40-220)
- **Frottis**
  - Poïkylocytose modérée, quelques sphérocytes
  - pas de blaste ni schizocyte

- **SPHEROCYTOSE HEREDITAIRE = Minkowski-Chauffard**
- - test EMA, mesure de la fluorescence avec Eosine* sur la protéine bande 3 (diminution d'au moins 20% des GR)
  - dosage G6PD
  - Ektacytométrie mesure de la déformabilité + fragilité osmotique des GR
  - NFS, groupe, Rh, RAI

Abréviations

A : Anémie
AEG : Altération état général
AHAI : Anémie hémolytique autoimmune
Bili : Bilirubine
Dl : Douleur
EP : Électrophorèse
G6PD : Glucose 6-phosphate deshydrogénase
hapto : Haptoglobine
Hb : Hémoglobine
PK : Pyruvate kinase
Sd : Syndrome
SHU : Sd hémolytique et urémique
Tb : Troubles

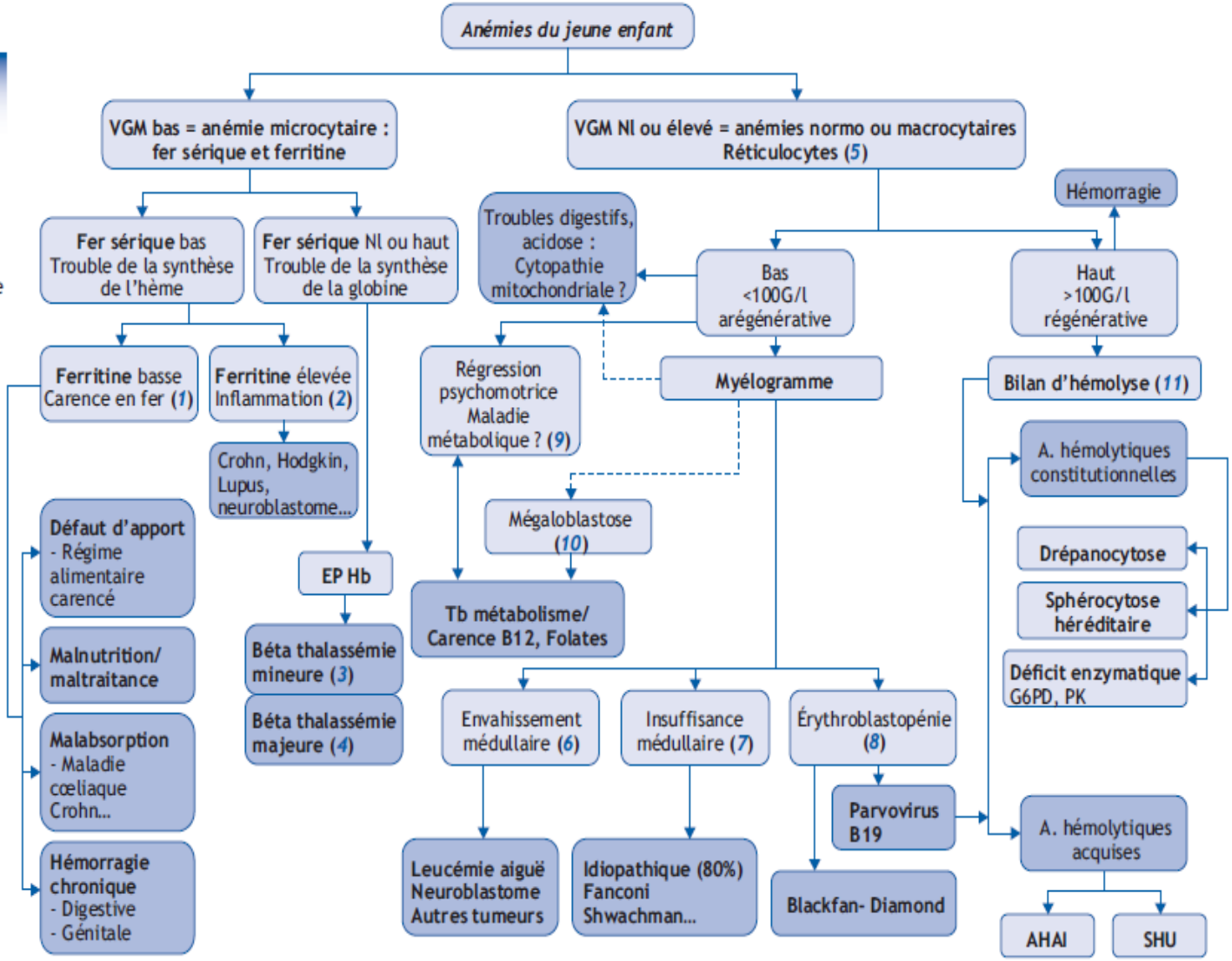

© 2015 Elsevier Masson SAS. Tous droits réservés. Avec le soutien institutionnel du Laboratoire Gallia.

8 ans et 10 mois

A ingéré trois billes aimantées à 21h

Vue 2h plus tard: pas de syndrome de pénétration, pas de toux, pas de douleur, pas de signe fonctionnel

Que faire ?

Intra abdominal, à droite du rachis donc sorties de l’estomac, 23h

Le lendemain midi

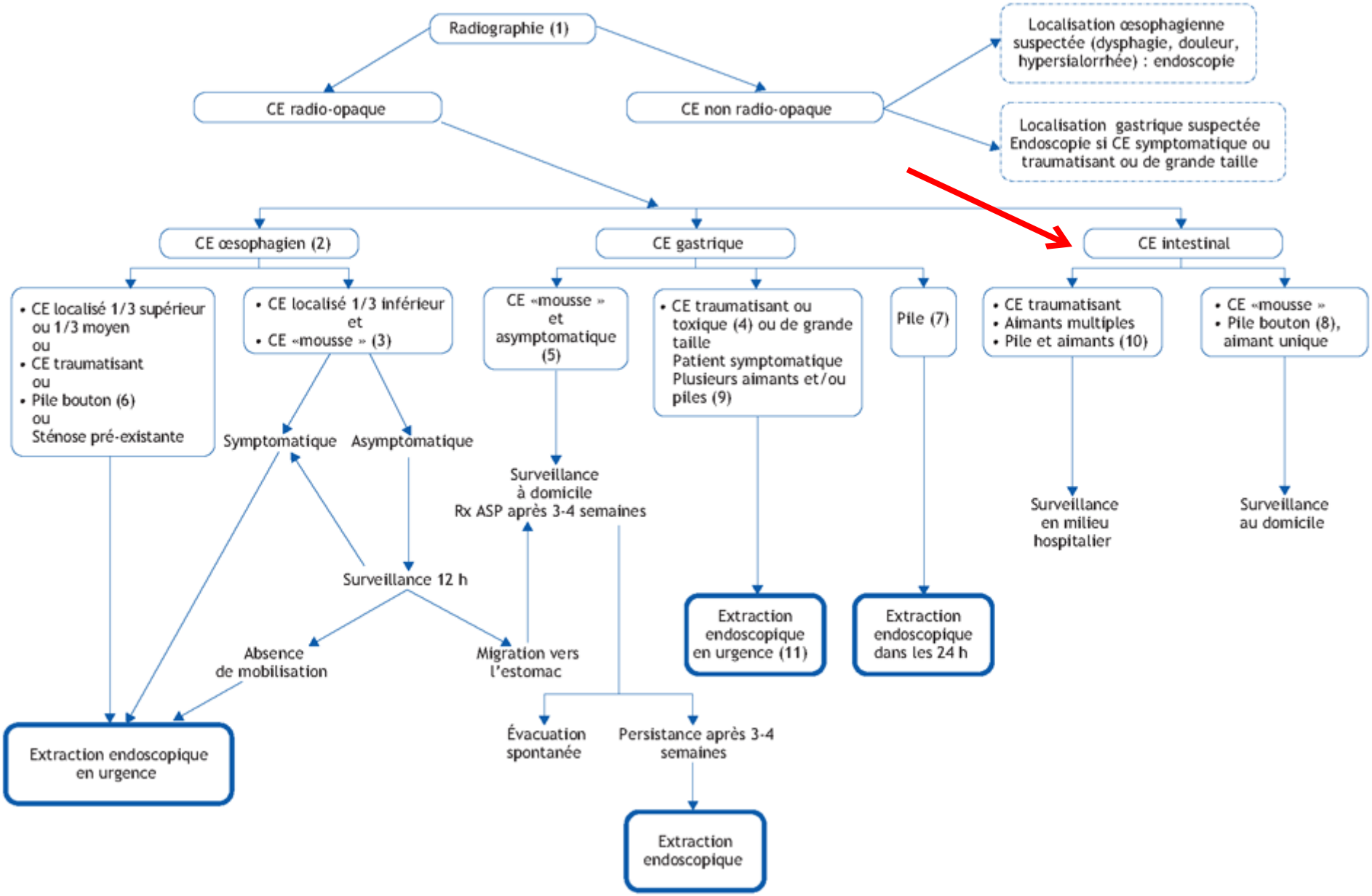

2013 Elsevier Masson SAS. Tous droits réservés. Avec le soutien institutionnel de Blédina.

http://pap-pediatrie.fr/hepato-gastro/corps-etrangers-digestifs

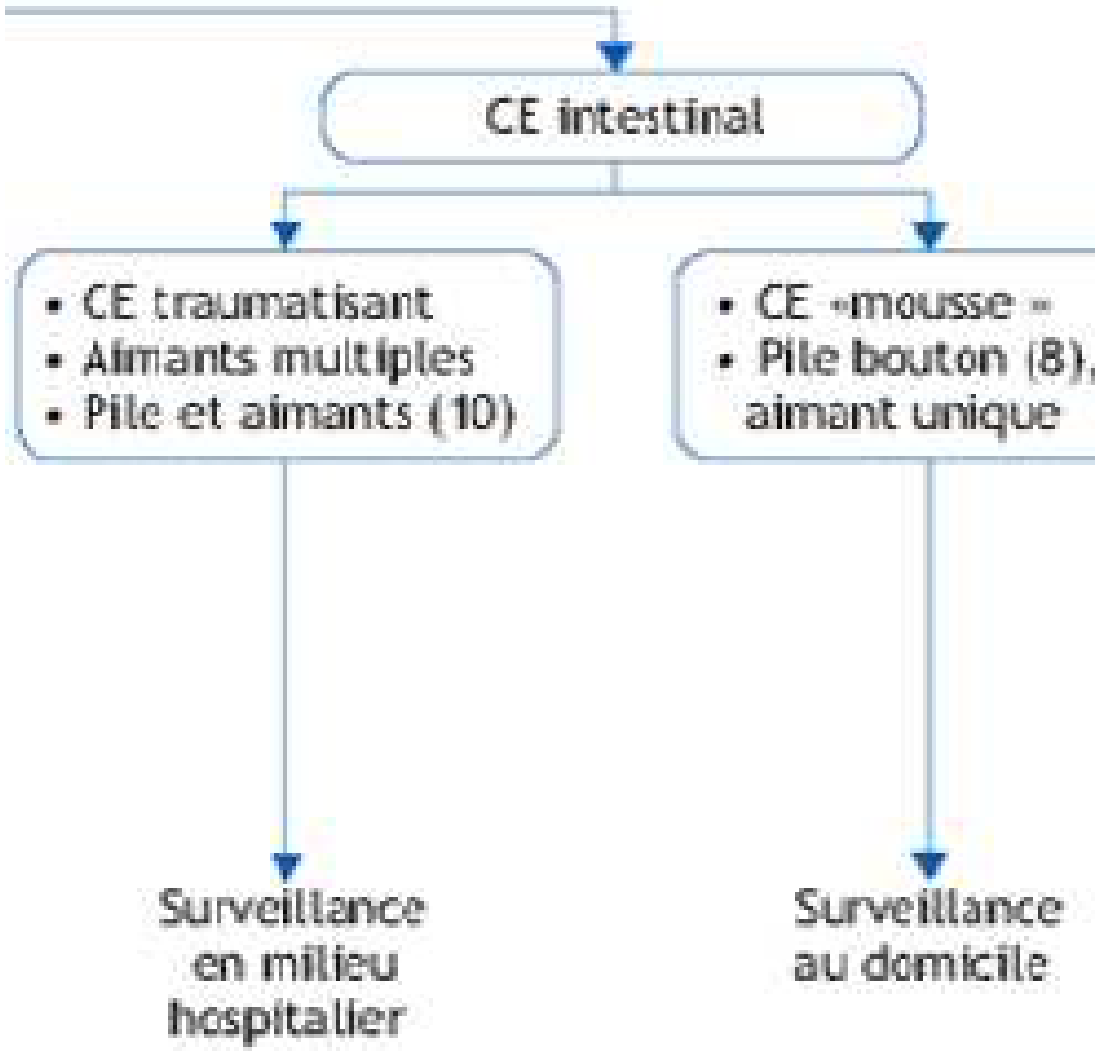

D
DEBOUT

COUCHE

Talvard M, Mouttalib S, Flaum V, et al. Magnet ingestions in children: a French multicenter study. Arch Pediatr 2015;22:32-8.

- Digestive complications related to the ingestion of magnetic foreign bodies in children are increasing, especially in Asia and North America. In France, several case reports have been reported since 2008. We conducted a retrospective multicentric study to evaluate the frequency of ingestion of magnet foreign bodies and to describe the complicated cases that have occurred in France over the last 5 years. We report **40** cases of which 60% were multiple magnet ingestions. Eighty-eight percent of the children of the group who had swallowed multiple magnets needed interventional management by endoscopy (33%) or surgery (58%). Only two children (12.5%) of the group who swallowed one magnet required removal. ….. We suggest interventional management or very close monitoring in the cases of multiple magnet ingestion. Meanwhile, in the majority of confirmed cases of simple magnet ingestions, we propose home monitoring.
- 60% de 40 = 24 ont ingéré plusieurs aimants; 58% de 24 = 14 sont opérés. Les endoscopies étaient elles toutes nécessaires ?
- Cinétique de l'ingestion : tous ensemble ou à distance les uns des autres ?

Qu'en conclure pour les urgences ? Pour les plus jeunes

- A - B - C
- La douleur cf abcès cérébral, synonyme de modification du comportement et encéphalite
- La multidisciplinarité, maladie chronique, maladie complexe, maladie rare
- La remise en question
- L'expérience parce que c'est un mode d'exercice spécifique et fantastique